

Door dierenarts Angelique Broos

*Complementair werkend dierenarts
Gracht 67
8483 KT Scherpenzeel (Fr)
The Netherlands*



Inleiding

Naar mijn mening dient een homeopathisch middel door een dierenarts vanuit dezelfde benadering gegeven te worden en de diagnose op dezelfde manier behandeld te worden als in de reguliere diergeneeskunde.

Of je nu homeopathisch werkend dierenarts of regulier werkend dierenarts, of acupunctuur toepast of bio-energetische metingen. gebruikt, in alle disciplines geldt dat interpretatie plaats dient te vinden in de context van het dier.

Alleen een bloedwaarde of alleen een röntgenfoto of alleen een traditionele Chinese diagnose of homeopathische diagnose zegt niets over wat de juiste manier van behandelen is van een dier.

We weten allemaal dat een verhoogde kreatinewaarde meer oorzaken kan hebben dan alleen nierfalen. Daartoe is het nodig om verder te kijken dan alleen de bloedwaarde. Hetzelfde geldt bij de klinische bevinding van pijn bij aanraken van de buik, of de middelen passend bij een typisch homeopathisch symptoom zoals bijvoorbeeld hoofdpijn die verergert na beweging.

Voor een succesvolle behandeling is het van belang als complementair werkend dierenarts altijd de reguliere geneeskunde in het oog te houden en omgekeerd als regulier werkend dierenarts zou het goed zijn ook eens verder te kijken en je te laten adviseren door andere disciplines in de geneeskunde.

Een casus van een paard

Paard, KWPN (Koninklijk Warmbloed Paardenstamboek Nederland), 15 jaar, bruin, ruin.

Had een breuk van het schiefelbeen, het is er niet kreupel aan, en ook niet kreupel ervan geweest (paarden zijn hier meer zelden kreupel van). Echter de lokaal ontstane bult ter hoogte van de breuk blijft maar groter en groter worden.

We zijn nu drie maanden na het vermoedelijke incident (toen de verdikking gezien werd) en de verdikking (overmatige

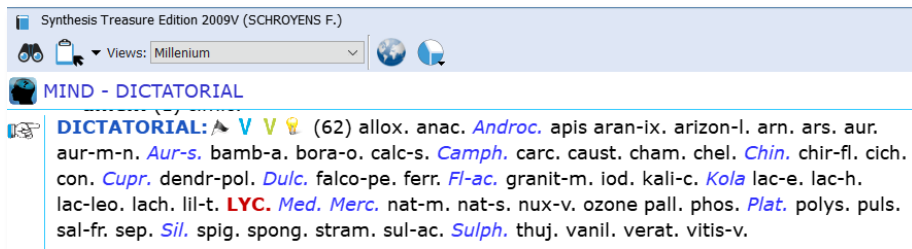
callusvorming) is ongeveer 7 bij 10 cm net boven de kogel. De verdikking is niet pijnlijk, het paard lijkt er geen last van te hebben, maar toch baart het de eigenaar zorgen, want waar eindigen we als dit maar door blijft groeien?

Extremities fractures

Synthesis Treasure Edition 2009V (SCHROYENS F.)
Views: Millenium
EXTREMITIES - FRACTURES
FRACTURES: V (12) arn. BRY. Calc. CALC-P. Calen. chin. eup-per. hecla RUTA Sil. sul-ac. SYMPH.
GENERALS - INJURIES - Bones; fractures of
- open fractures: (1) Calen.
- suppuration; with: (1) ARN.
- Ankles: (1) phos.
- Legs
- Bones
.. Tibia: (1) anthraci.
... open fracture: (1) Anthraci.

Het paard is al van jongs af aan bij deze eigenaar. Het wordt hobbymatig bereiden. Het is een bazig paard, van jongs af aan. Schroomt niet om plots uit te vallen naar een ander met zijn oren in de nek. Daarbij kan ook gebeten worden. Het effect mag er zijn. Hij is de baas. Er is geen twijfel over.

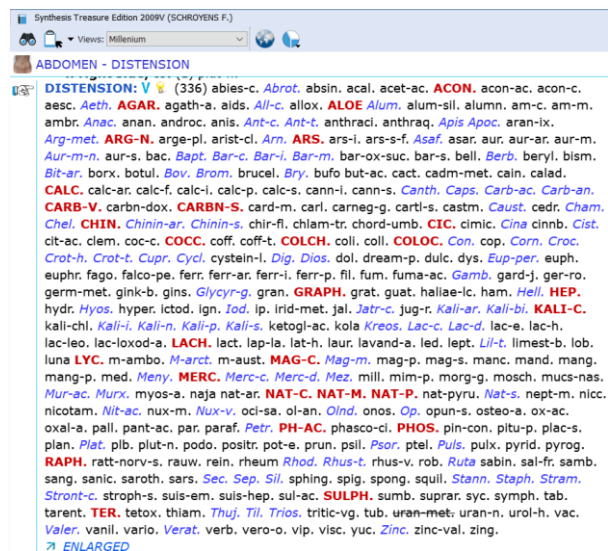
Mind - dictatorial



Hij is nooit echt ziek geweest. De eigenaar heeft hem vroeger wel een paar keer goed aan moeten pakken, maar dat heeft zijn effect gehad. Hij respecteert de eigenaar. Wat overigens niet wil zeggen dat hij alle mensen accepteert. Wanneer iemand anders hem wil rijden en opzadelt, wil hij nog wel eens achterom bijten. Overigens is het zadelmak maken en inrijden zonder problemen verlopen.

Dictatorial to those who can be controlled.

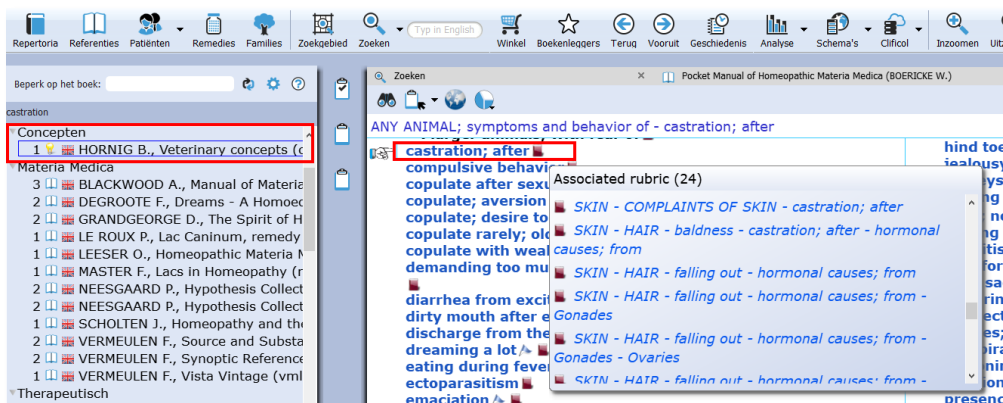
Hij ziet er altijd wel een beetje opgeblazen uit, met een bolle buik. De eigenaar kent hem niet anders dan dat hij zo is. **Abdomen - distension**



Zijn buik kan flink rommelen en winden (**Abdomen – flatulence / Abdomen – rumbling**) maar heeft nog nooit koliek gehad en de mest is altijd goed.

Staat in de zomer de volledige week op gras, samen met ander paard en krijgt in de winter (onbeperkt) hooi, basisbrok, een voederkoek en als het heel koud is wat wortels.

De conditie is goed, is niet te dik, niet te dun. Heeft laatste paar jaren wel wat moeite met door wintervacht heen komen (Dit zie je vaker bij oudere ruïnen, het heeft meestal met hormonen te maken). **Skin, baldness, castration after, from hormonal causes.**



In de Vet Concepts van B. HORNIG kan je de tips vinden van rubrieken die te maken hebben met klachten na castratie.

Het andere paard waar hij de laatste jaren mee staat is een jonge hengst. Ze kunnen best wel dollen met elkaar ('spelen'). Daarbij wordt ook gebokt maar leidt nooit tot echte verwondingen. Een enkele keer krijgt hij een beet van de hengst, die probeert hoger in rang te komen) maar zijn gedrag stelt hem goed in staat om dit jonge paard onder controle te houden!



Daarvoor heeft hij jarenlang met een oudere merrie gestaan. Deze accepteerde dat hij haar wegjoeg bij bijvoorbeeld de voerbakken. (De paarden staan niet afzonderlijk in stal).

Hij heeft wel een paar jaar daarvoor een keer een rare draai gemaakt in het land, had toen links een flinke dikke knie (hij stond toen nog in het land met de oudere merrie). Hij was hier toen wel stokkreupel aan. Er zijn toen geen foto's gemaakt maar de klinische diagnose was gescheurde banden met mogelijk een avulsie (zoals bij een voetballersknie). Dit is spontaan met rust (niet rijden) en zonder medicatie genezen en is nu niets meer van te zien. **Extremities, lower limbs, bones, left.**

EXTREMITIES - LOWER LIMBS; COMPLAINTS OF - Bones	
	- Bones: (78) agar. alum. am-c. am-m. anac. ang. Aran. arg-met. ars. asaf. aur. bar-c. bell. bism. borx. bry. calc. cann-s. canth. caps. carb-an. carb-v. caust. chin. cocc. coloc. con. cupr. cycl. dros. dulc. euph. graph. guaj. hep. iod. ip. kali-c. kali-n. kreos. lach. laur. led. lyc. mag-c. mag-m. mang. MERC. mez. mosch. mur-ac. nat-c. nit-ac. nux-v. olnd. petr. ph-ac. PHOS. PULS. rhod. rhus-t. RUTA sabad. sabin. samb. sars. sep. SIL. spig. STAPH. stront-c. sulph. teucr. thuj. valer. verat. viol-t. zinc.

Dit is een klassieker zou je denken

De typische buik en het dictatoriale gedrag doen sterk aan lycopodium denken. Toch is de kans klein dat je het probleem kunt oplossen met Lycopodium. Het paard is in zijn Lycopodium state in evenwicht met de omgeving. De omgeving heeft geaccepteerd hoe hij is en kan daarmee omgaan. Een sterke bevestiging hiervoor is het feit dat het paard nooit koliek of diarree heeft gehad ondanks de typische buikkenmerken.

Bovendien is Lycopodium niet het eerste middel waar je aan denkt bij te veel callusvorming.

Een lokaal passend middel?

Het eerste middel waar je aan denkt bij te veel callusvorming is Calcium phosphoricum. Of andere calcium verbindingen. Maar een kenmerk van calcium is dat het niet bekeken wil worden, verlegen, op de achtergrond. Dit is niet passend bij dit paard!

Andere grote middelen in de rubriek **Extremities - fractures** zijn Ruta graveolens, Symphytum officinale en Bryonia alba.

EXTREMITIES - FRACTURES	
	FRACTURES: V (15) Anthraci. arn. bell-p-sp. BRY. Calc. CALC-P. Calen. chin. eup-per. hecla phos. RUTA Sil. sul-ac. SYMPH.

Wanneer je een middel gericht op het pathologische proces wilt geven, kan dit alleen succesvol zijn wanneer dit proces gepaard gaat met de typische kenmerken van de betreffende middelen zoals Bryonia (bijvoorbeeld niet willen bewegen), Ruta (kreupelheid laten zien) en Symphytum (wil niet aangeraakt) worden op de verwonding. En deze symptomen zijn geen van allen aanwezig.

Wat dan wel?

Wanneer je naar het proces kijkt van te veel callusvorming bij een breuk van een niet functioneel bot, zou je dit kunnen zien als een stofwisselingsstoornis of een overreactie van het lichaam.

De enige andere aanwijzing voor een stofwisselingsstoornis is het minder goed door het haar komen, wat vaak voorkomt bij oudere ruïnen en te wijten is aan een hormoontekort en welke meestal wel op te vangen is door een poos extra multivitaminen voor het verhareren te geven.

Mijn voorkeur heeft dan bij een dergelijk symptoom om eerst te voeden (voedingssupplement te geven) en als dit niet werkt kan altijd nog Lycopodium, of een ander middel, erbij gegeven worden.

Echter, bij een overmatige callusvorming is het niet aan te bevelen extra multivitaminen te geven. In geval van 'overreactie' kun je denken aan **auto-immune processen**. Het lichaam blijft de plek maar behandelen als zijnde 'niet genezen'. De groep middelen voor auto-immune processen zijn de Lanthaniden. Maar welke geef je dan?

Dit paard had alles zo goed onder controle. Hij kreeg wel eens een tikje van het andere paard maar dat was nooit een probleem. Ging het andere paard over zijn grens, dan strafte hij hem en was er weer evenwicht. Tot de dag dat de hoef van het andere paard net tegen zijn schieffelbeen aankwam. Een typische laesie die voornamelijk voorkomt bij jonge paarden die strijden om de rangorde.

Op die dag raakte hij de controle kwijt (DD slangenmiddelen maar slangen hebben gemakkelijk bloedingen wat in dit verhaal niet aan de orde is). Dit geeft onmacht. Hij wil het zo graag (de Lycopodium state zit zo diep in zijn wezen) maar hier had hij geen controle over. En in tegenstelling tot het knieletsel van een paar jaar terug kan zijn lijf dit niet zelf in goede banen leiden. Dit kon hij niet voorkomen. Hij heeft gehandeld zoals hij altijd doet en toch heeft het een probleem gegeven. Deze vorm van machteloosheid (op onbewust niveau voor dit paard) is typisch voor **Lanthanum** (wel willen maar niet kunnen).

Lanthanum metallicum MK is voorgeschreven (MK omdat het de power moet hebben door zijn staat van Lycopodium heen te breken om dit te kunnen genezen.)

Na 3 weken dagelijks Lanthanum metallicum MK is de bult geslonken tot ongeveer 1 cm max breedte over een gebied van 3 cm, en de meeste overtollige callus is dus geresorbeerd. Daarna zag de eigenaar geen verbetering meer en is gestopt met de Lanthanum metallicum. De rangorde is als voorheen. Het paard bewaakt zijn grens. Het proces heeft zich de maanden daarna ondanks het stoppen met de Lanthanum metallicum voortgezet en uiteindelijk was er uitwendig niets meer te zien van de breuk.

Verder is het een feit dat hij ouder gaat worden. Het kan zijn dat er een dag komt dat hij fysiek niet meer het dictatoriale baasje kan zijn. De vraag is of hij dat dan kan accepteren of er klachten van gaat krijgen. Wanneer hij er dan klachten van gaat krijgen, is wellicht de dag gekomen om hem te ondersteunen met Lycopodium of dat de eigenaar middels gedrag en omgang met de andere paarden hem duidelijk zal maken dat zijn 'lycopodiumkoninkrijk' over is en er een nieuwe fase



aanbreekt. Of er wordt hem een beter 'handelbaar', 'nieuw' lycopodiumkoninkrijk' aangeboden (bijv. door hem te huisvesten met paarden van zijn leeftijd. De tijd zal het leren hoe het verder gaat met dit paard.



Wat betreft de omgekeerde situatie

Breuken als gevolg van trauma die niet goed genezen doordat juist **geen** callus gevormd wordt (non-union) bij honden en katten en een klinisch middel geïndiceerd is (dosering in D6), reageren vaak goed op een mengsel van Arnica, Ruta, Symph en Calc-p.

Willen ze totaal niet lopen/bewegen, dan kun je er Bryonia aan toevoegen, lopen ze juist teveel dan eventueel Phos eraan toevoegen. Voor de spierondersteuning zou je Rhus-t erbij kunnen doen. Voorop moet staan dat het klinische beeld van de breuk past bij de typische kenmerken van het klinische middel dat je wilt toevoegen. Het resultaat zal dan verbluffend zijn!